

病院だより

新潟県見附市学校町 2-13-50

TEL 0258-62-2800 FAX 0258-61-1700

ホームページアドレス <http://www.city.mitsuke.niigata.jp/hospital/>

日曜救急当番日 毎月第1日曜日

- コンテンツ
- 特集1 「五十肩について」
 - 特集2 「大腸ファイバーを受けてみて」

特集1 「五十肩について」

つらい肩の痛みは、中年以降の皆様にはもうご存知のはず。なんとなくだるい、気が付けば痛くて着替えもできない、本当に不自由なものです。

五十肩とはいったい何でしょうか？症状が出る前、または軽いうちに自分でできる予防法をお聞きしました。

答える人： 診療部長兼整形外科部長 荒井 良重 先生



医師 荒井 良重
Yoshishige Arai

新潟大学整形外科
脊椎外科

日本整形外科学会認定医

趣味 スカイダイビング
カレー料理

五十肩について

見附市立成人病センター病院 整形外科部長 荒井良重

症状と特徴

「いわゆる五十肩」は、特別な怪我や感染などの原因がなく、肩に痛みと動きの悪さ(運動制限)が来る病気です。30歳以降に起こり易く、机上労働者に多い特徴があります。ときに頸椎疾患、他の内臓疾患など、別の病気が似たような部位の痛みを起こすことがあるので、腕(肩)の動き以外によって起こる痛み、例えば特定の姿勢や特定の時間に起こる痛みがある場合は、整形外科もしくは内科に相談してみてください。

経過

「肩が重い」というだけの症状に始まり、急性期には炎症の強さと血行の不均一さが生じます。慢性期には関節包(袋)が硬く、厚みが増し、それに続く拘縮(癒着等による『固さ』)が見られるようになります。2年までに寛解期を迎え、その70%は自然治癒します。それが判ってはいても、治らない人もいますし、治るとしてももっと短い時間で済ませたいものです。

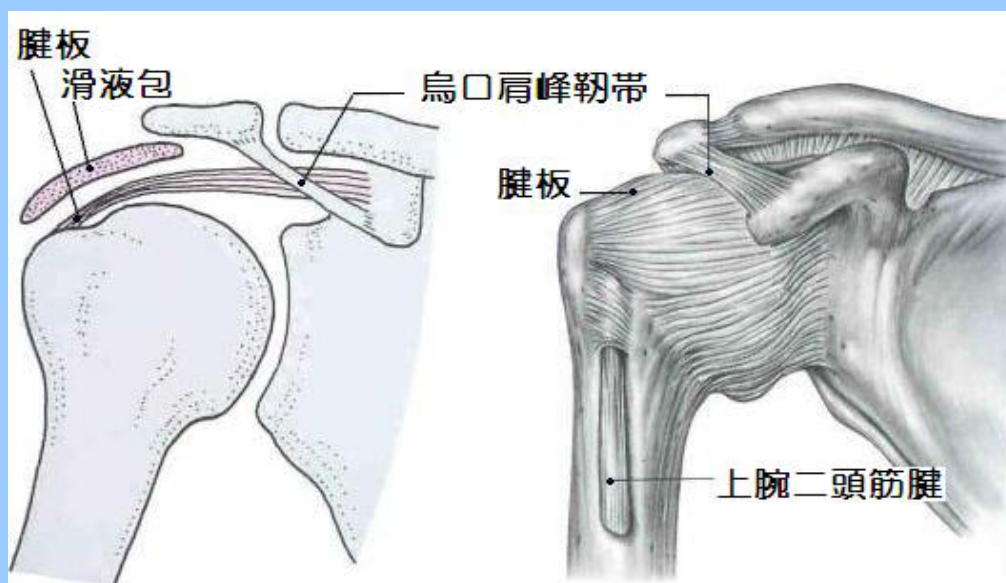


図1 肩の模式図

図2 肩の解剖図

原因と症状のタイプ

肩関節は、動きが大きい多軸関節のため、受け皿(肩甲骨の関節面)が小さく、骨はほとんど支えとなっていません。支えとなっている筋肉や腱で腕がぶら下がっているのです(図1・図2)。支えている肩の周りの腱板、関節包、滑液包などの軟部組織に起こる慢性炎症に原因があるというところまではわかっています。しかし、真の原因はまだつきとめられていません。有力な説として腱板の血行と神経の異常が指摘されていて、実際両者に悪影響のある糖尿病の

人では、五十肩がより多いことが知られています。

肩の周りの慢性炎症といっても、主に肩甲下滑液包(図1)の炎症が強いタイプ(滑液包炎、インピンジメント症候群)と、腱周囲(図2)の炎症が強いタイプ(上腕二頭筋腱炎)の二つがあります。前者は腕を開くことと捻じる動作で強い痛みがあり、後者は前に挙げるときの痛みが強い傾向にあります。前者では骨に原因があり、手術が望ましいこともしばしばあります。

治療

保存療法(手術をしない治療)が主体ですが、腱板の損傷がある場合、強い夜間痛がある場合など、手術の方が望ましい場合もあります。

理学療法(温熱療法、運動療法)、薬物療法(消炎鎮痛剤、筋弛緩剤、外用薬)、関節内や腱鞘内への注射(ステロイド剤、ヒアルロン酸)がもっとも多く使われます。手術については、炎症や障害の部位によって対処が異なるためここでは割愛します。



図3 コノリー体操

運動療法

入浴後の運動をすることは、出現しかけた五十肩の予防にもつながるため、「肩の重さやつっぱり」を感じた時期に少しでも早く体操を行うことをお勧めします。軽度の五十肩の場合、最も簡単な方法は肘を伸ばしたまま上から後ろまで、ゆっくり大きく円を描くように回すことです。これにより関節包全周をストレッチすることで、不均一な血行を是正できます。それが難しい人でも、一人で短時間にできるコノリー(Connolly)体操(図3)も良いと思います。

他にもいくつかありますが、そのときの拘縮の程度に応じた方法を毎日続けられる方法を選ぶことが大事だと思います。

特集2 大腸ファイバーを受けてみて

前回の特集で紹介しました大腸ファイバー。その有用性はすでにご存知のことと思います。今回は実際に、施行された方々よりお話を伺いました。

① Aさん

「今回、痔の治療のため外科外来で診察を受けておりましたが、私の兄弟で、直腸がんで死亡した兄と、大腸がんで手術を受けた兄がいたため心配になり検査を受けることにしました。

検査を受けた経験者の話では、腸を洗浄する液体を飲むのが大変と聞きましたが、排泄が始まると、それほど大変とは思いませんでした。

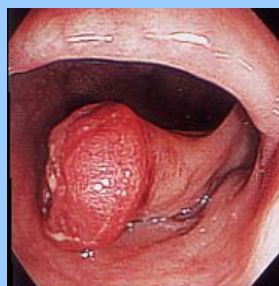
検査中はテレビモニターと先生の解説であまり苦痛は感じませんでした。

検査の結果、8個のポリープが見つかり、2個が悪性でしたが、拡がり小さく完全に切除されたと説明を受けました。今後、6ヶ月後に検査を受ける予定ですが、心身ともにすっきりして、秋晴れのような気分です。」

★ 大腸ファイバー検査で重要なことは、施行前の処置です。前日から腸の中をきれいにする準備をします。当日は腸管洗浄薬を飲んでいただき、腸内を確実にきれいにしてから検査が施行されます。大腸は便が通過する消化管ですが、腸内は、とてもきれいな色をしています。(図4)

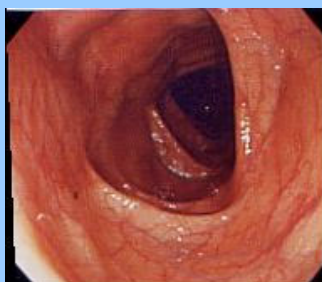

図4 正常な大腸



大腸がん

消化器内視鏡 Vol.13 '01 より

② Bさん

「声かけも丁寧にしていただきました。痛くも無く上手にさせていただきました。心残りなのは、カメラを見せていただけたら良かったなと思いました。今のところ、おかげさまで何ともなく生活を送っています。」

★ できるだけ一緒に観察できるように配慮しておりますが、検査中の患者様の体位や、ファイバーの操作などで全てをTVモニターでお見せできない場合もあります。ご了承下さい。

(外科 南村)

編集部より

「歳のせいかな？」とあきらめてしまうことも多々ありますが日頃から、体の変調に気を配ることが大切ですね。そして、自分の健康は自分で守りましょう。

(編集部 木澤)